Министерство здравоохранения Российской Федерации
ГОСУДАРСТВЕННОЕ БЮДЖЕТНОЕ ОБРАЗОВАТЕЛЬНОЕ УЧРЕЖДЕНИЕ
ДОПОЛНИТЕЛЬНОГО ПРОФЕССИОНАЛЬНОГО ОБРАЗОВАНИЯ
РОССИЙСКАЯ МЕДИЦИНСКАЯ АКАДЕМИЯ ПОСЛЕДИПЛОМНОГО ОБРАЗОВАНИЯ

ОДОБРЕНО
Решением Учебно-методического
Совета ГБОУ ДПО РМАПО
Минздрава России

«23» сентября 2013 г.

УТВЕРЖДЕНО
Решением Ученого Совета
ГБОУ ДПО РМАПО
Минздрава России

«22 » октября 2013 г.

В.А. ХВАТОВА, С.И. АБАКАРОВ, А.В. БАСОВ,
Д.С.АБАКАРОВА, К.С.АДЖИЕВ

ДИСФУНКЦИИ И ЗАБОЛЕВАНИЯ ВИСОЧНО-НИЖНЕЧЕЛЮСТНОГО СУСТАВА

Учебное пособие

Москва
2013

УДК 616.31-089.23
ББК 56.6
Д 488

Хватова В.А., Абакаров С.И., Басов А.В., Абакарова Д.С., Аджиев К.С. Дисфункции и заболевания височно-нижнечелюстного сустава: учебное пособие / В.А.Хватова, С.И. Абакаров, А.В. Басов, Д.С.Абакарова, К.С.Аджиев; ГБОУ ДПО «Российская медицинская академия последипломного образования» – М.: ГБОУ ДПО РМАПО, 2013. – 51 с. ISBN 978-5-7249-2102-2.

Цель учебного пособия - познакомить специалистов с современными методами клинико-рентгенологического исследования и лечения височно-нижнечелюстного сустава (ВНЧС), а также анализа окклюзии в полости рта и артикуляторе. Содержание учебного пособия соответствует содержанию основной профессиональной образовательной программы послевузовского профессионального образования по специальности «Стоматология ортопедическая» (раздел 4 «Общие принципы и методы ортопедического лечения больных с патологией зубочелюстной области. Височно-нижнечелюстной сустав») .

В учебном пособии коллективом авторов, на основе имеющихся литературных данных и собственных клинических наблюдений, проведена систематизация различных аспектов патологии височно-нижнечелюстного сустава, принципов диагностики и современных методов лечения.

Учебное пособие разработано с участием Учебно-методического управления академии в соответствии с системой стандартов по информации, библиотечному и издательскому делу и предназначено для врачей-стоматологов, а также слушателей циклов повышения квалификации врачей по специальности «Стоматология ортопедическая».

УДК 616.31-089.23
ББК 56.6

Ил. 13. Библиогр.: 25 назв.

Рецензенты: **С.Д.Арутюнов** - д.м.н., профессор. заведующий кафедрой стоматологии общей практики и подготовки зубных техников МГСМУ, заслуженный врач Российской Федерации
Ю.М.Малыгин – д.м.н., профессор, заведующий кафедрой стоматологии и зубопротезных технологий ГБОУ ДПО РМАПО

ISBN 978-5-7249-2102-2

©Российская медицинская академия последипломного образования, 2013

СПИСОК СОКРАЩЕНИЙ

ВКА - высококомпьютерный аутотренинг

ВНЧС - височно-нижнечелюстной сустав

КТ - компьютерная томография

МРТ - магнитно-резонансной томографии

МСД - мышечно-суставная дисфункция

ЦНС - центральная нервная система

ЭМГ - электромиография

СОДЕРЖАНИЕ

Введение…… 5

Глава 1. Нозологические формы патологии ВНЧС…… 6

Контрольные вопросы и задания……10

Глава 2. Этиология и патогенез дисфункций и заболеваний ВНЧС…….. 10

Контрольные вопросы и задания…….. 19

Глава 3. Остеопатические аспекты патологии ВНЧС…… 20

Контрольные вопросы и задания……23

Глава 4. Принципы диагностики……. 24

Контрольные вопросы и задания…… .27

Глава 5. Современные методы лечения …… 27

Контрольные вопросы и задания……37

Заключение…….……. 37

Клинические наблюдения……40

Глоссарий…… 46

Список литературы…….…… 48

Основная……48

Дополнительная…… 48

ВВЕДЕНИЕ.

В настоящее время заболевания височно-нижнечелюстного сустава (ВНЧС) остаются одной из самых актуальных и малоизученных проблем в стоматологической практике.

Наиболее распространенной патологией сустава является его дисфункция, которая встречается у 30-80% населения (Копейкин В.Н., 1993; Каламкаров Х.А., 1996; Ott R., 1982; Motsch A., 1985; Jenni M. etal., 1987).

Проблеме мышечно-суставной дисфункции посвящено большое количество научных работ, в которых освещена полиэтиологическая природа синдрома дисфункции ВНЧС (Егоров П.М., Карапетян И.С., 1980, 1986; Петросов Ю.А., 1982; Хватова В.А., 1982, 1996; Mohl N. etal., 1990; McNeilCh., 1993).

Клиника различных заболеваний ВНЧС (артриты, артрозы, анкилозы и др.) сходна с мышечно-суставной дисфункцией челюстно-лицевой области, что затрудняет дифференциальную диагностику, обуславливает ошибки планирования и прогноза результатов лечения и возникновение нередко трудноизлечимых осложнений основного заболевания.

Нарушения окклюзионных взаимоотношений, обусловленные разрушением зубов различной этиологии, деформациями и дефектами зубных рядов, морфо-функциональными изменениями в мышцах челюстно-лицевой области, травмой челюстно-лицевой области часто являются основным этиологическим фактором в развитии дисфункции ВНЧС.

Патогенез и характер нарушения взаимного расположения элементов ВНЧС до конца не выяснен, лечение больных с наличием суставных щелчков, блокировкой и ограничением подвижности нижней челюсти затруднено, а порой невозможно.

В связи с этим особое значение приобретает совершенствование и внедрение современных методов клинико-рентгенологического исследования ВНЧС и лечения, а также анализа окклюзии в полости рта и артикуляторе.

Глава 1. НОЗОЛОГИЧЕСКИЕ ФОРМЫ ПАТОЛОГИИ ВНЧС

Согласно различным публикациям, от 30% до 80% населения имеют различные заболевания ВНЧС, из них большая часть – функциональные нарушения. Различают следующие нозологические формы патологии ВНЧС:

- мышечно-суставная дисфункция,
- артрит,
- артроз,
- анкилоз,
- новообразования,
- спонтанный лизис суставных головок,
- аномалии развития.

Мышечно-суставная дисфункция - нарушение координированной функции жевательных мышц и взаимного расположения элементов ВНЧС (головки и диска относительно суставного бугорка), что проявляется различными сочетаниями таких симптомов, как боль в околоушно-жевательной области, щелчки в суставе при движении нижней челюсти, быстрая утомляемость жевательных мышц, их болезненная пальпация и повышенный тонус. Кроме того, могут быть такие симптомы как ощущение напряжения лицевой мускулатуры, сжатие зубов, бруксизм, подергивание мышц лица, асимметрия лицевого и мозгового черепа, ограничение движений нижней челюсти, девиация её при открывании рта, ограничение подвижности позвоночника, плечевого и тазового пояса и др.

Симптомы со стороны лор-органов:

- першение в горле,
- охриплость голоса,
- нарушение произношения отдельных слов вследствие нарушения тонуса выше и ниже подъязычной кости.

Симптомы со стороны глаз:

- покраснение глазных яблок,

- мелькание мушек перед глазами. Это обусловлено связью III, IV и VI черепно-мозговых нервов с ганглием тройничного нерва.

Психоэмоциональные нарушения:

- депрессия,
- слабость,
- чувство страха,
- общий дискомфорт,
- канцерофобия.

Артрит – воспалительное и воспалительно-дистрофическое заболевание ВНЧС, проявляется болью в суставе как при жевании, так и в покое, что связано с поражением мягких тканей сустава. Возникает на фоне неинфекционных (ревматических, ревматоидных) и инфекционных артритов общего характера.

В 21% случаев ревматоидный артрит дебютирует с ВНЧС; при этом характерно прогрессирующее разрушение суставных головок.

Первые симптомы ревматоидного артрита ВНЧС:

- ограничение открывания рта по утрам,
- боль в покое и при движениях нижней челюсти,
- небольшая припухлость в области ВНЧС (симметричное поражение),
- болезненная пальпация сустава.

Для тяжелой формы заболевания характерны:

- кисты,
- деструкция костных тканей сустава,
- остеолизис с полным разрушением суставных головок.

Резко уменьшенные в размере суставные головки вследствие тяги мышц, поднимающих нижнюю челюсть, перемещаются кверху и назад, а передняя часть нижней челюсти перемещается вниз и кзади (имеет место вращательный момент вокруг последнего моляра). Дизокклюзия возникает в области передних зубов, премоляров и моляров. Наблюдаются случаи, где имеется точечный контакт только на вторых молярах. Часто происходит и боковое смещение

нижней челюсти. Вертикальная и сагиттальная щель между передними зубами может быть от 1 до 6 мм. Степень выраженности окклюзионных нарушений зависит от активности ревматоидного процесса. При прогрессирующем ревматоидном артрите выраженная фронтальная дизокклюзия развивается за 2-3 месяца.

Артроз - дистрофическое заболевание всех тканей ВНЧС. Основные патологоанатомические изменения:

1. Поражение хряща. Поверхность хряща разволокняется, в ней появляются трещины, очаги деструкции.
2. Костная гипертрофия. За счет маргинального роста хряща и кости развиваются остеофиты, которые деформируют суставные поверхности.
3. Утолщение капсулы сустава, хронический синовит, перфорации диска, адгезия диска (на поздних стадиях заболевания).

Суставные симптомы:

- тугоподвижность,

- суставной шум,

- боль при длительной нагрузке, начальных движениях нижней челюсти после покоя («стартовые» боли). Суставной шум всегда предшествует боли.

Анкилоз – стойкая тугоподвижность или полная неподвижность в суставе, обусловленная фиброзной, хрящевой или костной спайкой суставных поверхностей.

Фиброзный анкилоз – образование фиброзной ткани между суставной головкой и височной костью в результате деструкции суставных хрящевых поверхностей. У взрослых фиброзный анкилоз может быть результатом длительно существующей невправляющейся дислокации диска.

Костный анкилоз - костное сращение между суставной головкой, височной костью, основанием черепа, иногда венечным отростком нижней челюсти. Костный анкилоз чаще развивается в детском возрасте и приводит к недоразвитию нижней челюсти и к деформации зубных рядов и прикуса.

Новообразования. Изолированные новообразования ВНЧС встречаются редко. Костные элементы ВНЧС могут поражаться остеобластокластомой, остеомой, остеогенной саркомой, хондромой.

Спонтанный лизис суставных головок. В литературе описано спонтанное рассасывание костей – атрофия Зудека, при которой наблюдается: остеопороз костной ткани, боль и ограничение подвижности суставов (чаще кистей рук, стоп). Считают, что причиной этих заболеваний может быть любая травма костей, суставов, мягких тканей, воспалительные заболевания, сосудистая патология, заболевания ЦНС и др.

Наблюдали утрату суставных отростков (спонтанный лизис суставных головок) у четырех женщин в возрасте от 40 до 53 лет, у которых не удалось выявить травм и общих заболеваний. Больные обратились с жалобами на боль, ограничение подвижности, «щёлканье» в ВНЧС, асимметрию лица, затрудненное жевание, нарушение фонетики. Боль не поддавалась никаким методам лечения. При исследовании обнаружено расстояние между передними зубами от 1,0 до 1,5 см., боковое смещение нижней челюсти, контакт на отдельных буграх моляров и премоляров. Со слов больных, такое нарушение прикуса произошло в течение короткого промежутка времени (от нескольких месяцев до года). При осмотре твердых тканей передних зубов найдены пришлифованные площадки, что подтверждало наличие окклюзионных контактов в прошлом.

Эти больные были обследованы терапевтом по месту жительства. Общие заболевания не выявлены. На томограммах ВНЧС было полное одно- или двустороннее отсутствие суставных головок.

Аномалии. Врожденные нарушения ВНЧС встречаются довольно часто: частичное или полное отсутствие суставных головок и/или бугорков может сочетаться с другими дефектами и дисплазиями лица, наружного и среднего уха, скуловой дуги и жевательных мышц.

Мы наблюдали врожденное одно- и двустороннее недоразвитие суставных головок, одностороннее укорочение ветви нижней челюсти, разный

уровень расположения ВНЧС слева и справа по отношению к основанию черепа, что проявляется в виде асимметрии лица, перекрёстного, глубокого прикуса, дизокклюзии.

Контрольные вопросы и задания:

1. Перечислите известные формы нозологический патологии ВНЧС.
2. Какие психоэмоциональные нарушения характерны для мышечно-суставной дисфункции ВНЧС?
3. Какие симптомы ревматоидного артрита ВНЧС в зависимости от формы заболевания Вы можете назвать?
4. Назовите основные паталогоанатомические изменения при артрозе ВНЧС.
5. Что Вы знаете об атрофии Зудека?

Глава 2. ЭТИОЛОГИЯ И ПАТОГЕНЕЗ ДИСФУНКЦИЙ И ЗАБОЛЕВАНИЙ ВНЧС

Имеются многочисленные этиологические факторы дисфункций и заболеваний ВНЧС:

- травматические повреждения челюстно-лицевой области, длительное пребывание с широко открытым ртом при стоматологических и иных мероприятиях, приложение к челюстям чрезмерной силы при удалении зубов, родовая травма и др;
- врожденные аномалии суставной головки, бугорка височной кости, что приводит к развитию внутрисуставного несоответствия, к асинхронным движениям в суставе, изменению координированной функции жевательных мышц;
- заболевания и травмы любого отдела опорно-удерживающего аппарата через мышцы, фасции и твердую мозговую оболочку могут быть причиной дисфункции костей черепа (особенно основной, затылочной, височной, верхнечелюстной) (см. ниже остеопатический аспект дисфункций и заболеваний ВНЧС);

- психогенные факторы, парафункции жевательных мышц (бруксизм и др.);
- эндокринные и иммунные заболевания;
- нарушения белкового и фосфорно-кальциевого обмена.

ВНЧС через сложные биомеханические, нервно-рефлекторные, психические, эндокринные и иммунные механизмы связан со многими системами организма. Важное значение в этиологии дисфункций и заболеваний ВНЧС имеют также нарушения в зубочелюстной системе, возникшие в результате ошибок в диагностике и лечении стоматологических заболеваний (см. ниже).

Регуляция жевательного цикла запрограммирована в ЦНС. Ритмический цикл жевания зависит от консистенции пищи, от состояния зубных рядов, пародонта и многих других факторов. Типичным примером расстройства такой регуляции являются парафункции, которые широко распространены как у взрослых, так и у детей.

Парафункции – стереотипно с той или иной частотой повторяющаяся активность определенных групп мышц вне акта жевания и обычных физиологических функций, которая осуществляется неосознанно и не поддается самоконтролю.

Для обозначения парафункций применяются различные термины: «орофациальная дискинезия», «моторный тик», «вредная привычка», «аутодеструктивный процесс» и др.

Бруксизм – как одна из разновидностей парафункций, обозначает скрип зубов в ночное время.

Бруксиомания – скрип, сжатие зубов в дневное время.

В настоящее время нет единого мнения по поводу этиологии парафункций. С одной стороны, признается, что парафункции могут быть следствием недостаточной припасовки, фиксации и стабилизации съемных протезов, преждевременных контактов зубов, а с другой стороны,

рассматривают соматические заболевания, стрессовые психологические нагрузки как важнейшие этиологические факторы.

Преобладает мнение, что местные неблагоприятные факторы полости рта (нарушение окклюзии, например) в сочетании с психологическим стрессом – основная причина возникновения симптомов бруксизма. Одним из возможных этиологических факторов является шейный остеохондроз.

Соматические заболевания и психоэмоциональные условия уменьшают толерантность к местным факторам в полости рта. Имеется связь между оральными парафункциями и определенными личностными особенностями, например, высокой способностью сдерживать агрессию и др.

Зубы участвуют в таких поведенческих реакциях человека как ярость, агрессия, страх, боль. У животных это средство защиты и нападения. Этим, очевидно, можно объяснить кратковременное сжатие зубов в экстремальных ситуациях (страх). Если такие ситуации повторяются, то со временем возникает бессознательное хроническое программирование парафункции жевательных мышц.

Парафункции могут привести к тяжелым последствиям для пациента и проблемам для его лечащего врача. Изменения наступают во всех участках зубочелюстно-лицевой системы. Образуются стертые площадки на зубах, клиновидные дефекты, трещины и сколы эмали, гиперцементоз, ложные пульпиты, переломы коронок и корней зубов, повышенная чувствительность зубов на механические, химические и термические раздражители. Изменения в пародонте: подвижность зубов, их смещение, рецессия десневого края, краевой валик маргинального пародонта (гирлянды McCall). В жевательных мышцах наблюдается повышение тонуса и связанное с ним нарушение кровоснабжения, обмена веществ в мышечной ткани, воспаления и фиброзные изменения.

Изменения внутри ВНЧС:

- нарушение взаимного расположения дисков и головок,
- щелчки в суставе.

Дислокации дисков связаны с гипертонусом верхней части наружной крыловидной мышцы, которая прикрепляется к диску (KlettR., 1988).

В норме при движениях нижней челюсти головки и диски ВНЧС, синхронно смещаясь, обеспечивают нормальную суставную функцию, при этом диски располагаются постоянно между суставными поверхностями –головками и ямками сустава.

Плавность и беспрепятственность сложных движений нижней челюсти зависит от правильного взаимного расположения комплекса головка-диск-ямка.

Нарушения взаимного расположения элементов сустава наиболее часто встречаются в виде:

- дислокации суставных дисков;
- дислокации суставных головок;
- сочетания двух вышеназванных форм внутренних нарушений в суставе.

Патогенез дисфункций и заболеваний ВНЧС схематично можно представить в виде:

- последовательного возникновения нарушений окклюзии,
- парафункций, спазма жевательных мышц и мышц шеи,
- нарушений в пародонте и твердых тканях зубов,
- внутренних нарушений в суставе. Если последние не устраняются, то возможны перфорации и адгезии диска, трещины хрящевых покрытий головки и ямки сустава, что ведет к остеоартрозу, фиброзному анкилозу.

Изменение положения суставных элементов искажает сенсорную информацию, которая от суставных тканей поступает в корковые центры и через моторное ядро тройничного нерва регулирует тонус, степень сокращения жевательных мышц. Это дискоординирует слаженную работу жевательных мышц. Гипертонус жевательных мышц, многие из которых прикрепляются к височной кости, влияет на положение костей черепа, связанных с височной костью (теменная, основная, затылочная).

При растяжении связок и капсулы сустава (чрезмерное открывание рта) может произойти выход суставных головок за пределы ямок - гипермобильность суставных головок.

В норме при открывании рта суставные головки не должны выходить кпереди от вершин суставных бугорков, амплитуда открывания рта не должна быть более 5 см. При чрезмерном открывании рта суставная головка может переместиться кпереди от суставного бугорка и обратное её смещение в суставную ямку происходит со щелчком в начале закрывания рта. Сначала периодически возникающие блокировки устраняет сам пациент при небольших боковых движениях нижней челюсти (активная репозиция) («подвывих» головки, «щёлкающий» сустав – симптомы).

При дальнейшем растяжении связочного аппарата и капсулы сустава суставная головка смещается вверх по переднему скату суставного бугорка и образуется фиксированное положение головки при невозможности закрыть рот. При этом репозиция головки и закрывание рта возможны по методу Гиппократа (пассивная репозиция, осуществляется врачом). Такая дислокация суставных головок может произойти при форсированном открывании рта (зевание, стоматологические манипуляции, связанные с длительным открыванием рта) при спортивных и других травмах. Слабость связочного аппарата может быть генетического происхождения.

Полная дислокация суставной головки («вывих») подлежит хирургическому лечению (при частых повторениях): ушивание суставной капсулы, увеличение высоты суставного бугорка и др.

Щелчки в суставе могут быть связаны также с неправильным нефизиологичным положением диска по отношению к суставной головке.

В норме диск расположен между головкой и ямкой, амортизирует жевательное давление. Смещение диска вперед и внутрь происходит при чрезмерной тяге наружной крыловидной мышцы, прикрепляющейся к диску спереди или при давлении смещенной кзади суставной головки на задний

полюс диска, например, при потере боковых зубов, уменьшении межальвеолярного расстояния.

При любом смещении диска нарушаются плавные движения нижней челюсти. Они приобретают зигзагообразный характер, блокируются движения нижней челюсти, происходят щелчки.

Как правило, механизм образования этих явлений следующий. При потере жевательных зубов возможно смещение кзади суставных головок, а дисков кпереди. Этому способствует гиперактивность наружных крыловидных мышц. При открывании рта головка смещает диск впереди себя, в определенный момент головка проскакивает через задний полюс диска на свое нормальное место, при этом возникает первый щелчок. В конце закрывания рта суставная головка перемещается кзади от диска пока не наступит смыкание зубных рядов, при этом диск со вторым щелчком оттесняется головкой кпереди.

Таким образом, первый щелчок при открывании рта – вправление диска, второй щелчок при закрывании рта – дислокация диска.

В 80-90% всех случаев наблюдаются передние дислокации диска, которые могут быть вправляемыми при активных движениях нижней челюсти, осуществляемых самим пациентом (дислокация диска с редукцией), и невправляемые (без редукции).

Передние дислокации диска часто сочетаются с его смещением внутрь или наружу.

Смещение диска может быть частичное, когда диск не полностью теряет связь с суставной головкой и полное, когда диск расположен без контакта с суставной головкой. В первом случае имеется частичная дислокация, во втором – полная дислокация диска.

Пролапс (выпадение) диска – результат длительно существующего переднего невправляемого смещения диска. Это фиксированное невправляемое положение диска у вершины или на передней поверхности суставного бугорка.

Клинически проявляется резким ограничением движения в суставе, смещением нижней челюсти в больную сторону при открывании рта (дефлексия), резкой болью при движении нижней челюсти.

При пролапсе диска суставные поверхности подвергаются перестройке с образованием фиброзного анкилоза и артроза.

Признак вправляемого смещения диска кпереди – щелчки при движениях нижней челюсти. Если из анамнеза выясняется, что щелчки исчезли, но выявилась боль и ограничение открывания рта, значит, вправляемый вывих диска стал невправляемым. Последний требует хирургической репозиции. При невправляемом переднем смещении диска биламинарная (задисковая) зона смещается вперед и травмируется суставной головкой.

На этой стадии развития патологии окклюзионная шина снимает травму мягких тканей сустава, может произойти фиброзирование смещённой кпереди задисковой зоны (образуется «ложный» диск, а щелчки при этом исчезают). Если травма задисковой зоны суставной головкой не устранена, то сдавление этой зоны ведет к возникновению боли (асептическое воспаление тканей сустава) и адгезивных изменений в суставе. Причины боли при дисфункции ВНЧС (отсутствие рентгенологических изменений костных тканей) – перенапряжение, спазм, триггерные зоны в жевательных мышцах, травма биламинарной зоны, разрывы внутрисуставных связок, перерастяжение суставной капсулы. Например, триггерная зона в латеральной крыловидной мышце дает отраженную боль в ВНЧС (ТревелДж.Г., Симонс Д.Г., 1989).

Информация относительно изменений мягких тканей сустава и дислокаций диска получена в последние годы благодаря применению магнитно-резонансной томографии (МРТ) ВНЧС (Хватова В.А., Буланова Т.В., 2005).

Артрит ВНЧС в отличие от дисфункций характеризуется воспалительными изменениями тканей сустава, которые могут быть инфекционного и неинфекционного происхождения.

Инфицирование сустава происходит при остеомиелите ветви и суставного отростка нижней челюсти, при гнойном отите, фурункулах наружного слухового прохода, а также гематогенным путем при гнойных процессах в околосуставной области, а также при общих инфекционных заболеваниях (грипп, ангина и др.).

Воспалительный процесс в ВНЧС развивается не только в результате проникновения самой инфекции в полость сустава, но и путем интоксикации, связанной с бактериальными белками. Переохлаждение, переутомление, психологические стрессы обостряют при этом воспалительный процесс в ВНЧС.

Травмы ВНЧС ведут к кровоизлияниям в полость сустава с образованием гематом, а затем к разрушению хрящевых тканей, образованию костных разрастаний (остеофиты).

Асептический артрит развивается в результате травмы, перегрузки сустава. Отличается от миозита, который характеризуется острой болью при пальпации отдельных жевательных мышц, а пальпация ВНЧС безболезненна.

Артроз ВНЧС - дегенеративное заболевание, характеризующееся длительным, часто бессимптомным течением, начинается с дистрофических процессов в хрящевых тканях сустава, затем происходят реактивно-воспалительные изменения синовиальной оболочки, окостенение суставных хрящей, деформации костных тканей суставных поверхностей (Петросов Ю.А. с соавт., 1996).

Основной этиологический фактор артрозов ВНЧС – острая травма ВНЧС и микротравма суставных тканей при нарушениях в зубочелюстной системе, эндокринные, сосудистые, обменные заболевания организма, нарушения кровообращения.

Артроз ВНЧС развивается при перегрузке сустава (например, при бруксизме, у скрипачей), при введении в полость сустава лекарственных веществ (гидрокортизон, новокаин), при патологии опорно-двигательного аппарата.

Анкилоз ВНЧС – фиброзное или костное сращение суставных поверхностей в результате травмы ВНЧС или проникновения инфекции в полость сустава из окружающих тканей, гематогенным или лимфогенным путем.

Травма сустава в раннем детском возрасте приводит к некрозу суставной головки, к остановке роста нижнечелюстной кости и двусторонней микрогении. У детей суставные поверхности высланы лишь надкостницей и лишены хрящевого покрытия, поэтому при травме происходит образование костной спайки между суставными поверхностями. В зрелом возрасте надкостница и надхрящница сустава заменяется волокнистым хрящом, образуется плотный волокнистый диск. Поэтому в процессе разрушения этих структур происходит медленный процесс образования рубцовой фиброзной ткани (Бернадский Ю.И., 1973). Основные причины развития костного анкилоза: отит, инфекционные заболевания детского возраста, травматический остеомиелит суставного отростка нижней челюсти, внутрисуставные переломы, родовая травма.

В патогенезе заболеваний ВНЧС важную роль играют врожденные структурные нарушения. Они могут проявляться уже в возрасте 2-3 лет, когда повышается функциональная нагрузка на ткани сустава и повышается дифференциация его тканей:

- углубляется ямка,
- увеличивается суставной бугорок,
- уплощается диск с выделением переднего и заднего валиков (полюсов), разделенных перешейком, формируется биламинарная зона.

Заболевания ВНЧС у взрослых развиваются при несоответствии формы её элементов - головки, ямки, диска.

Например, плоская ямка с низким суставным бугорком и большая деформированная суставная головка, глубокая ямка и маленькая головка.

Структурные изменения в зубочелюстной системе в свою очередь вызывают неадекватные нагрузки на отдельные участки суставных

поверхностей, особенно в месте прикрепления связок и мышечных сухожилий к кости, где образуются экзофиты.

К врожденной патологии ВНЧС следует отнести:

- анатомическое несоответствие элементов сустава,

- недоразвитие или полное отсутствие суставного бугорка,

- недоразвитие диска, дефекты суставных хрящей, покрывающих суставные поверхности. В норме хрящевая поверхность покрывает задний скат суставного бугорка.

На секционном материале при мелкой суставной ямке и недоразвитом бугорке суставной хрящ выходит далеко за пределы суставной ямки на переднюю поверхность суставного бугорка. Это, очевидно, предрасполагающий фактор к гипермобильности и подвывиху суставной головки, дислокации диска. Чрезмерная функция наружной крыловидной мышцы приводит к образованию экзостозов в месте прикрепления мышцы к суставной головке (Петросов Ю.А. с соавт. 1996).

Контрольные вопросы и задания:

1. Какие имеются этиологические факторы дисфункций и заболеваний ВНЧС?
2. Что понимается под парафункцией жевательных мышц?
3. Назовите виды нарушений взаимного расположения элементов сустава.
4. Как схематично можно представить патогенез дисфункций и заболеваний ВНЧС?
5. По каким причинам развивается воспалительный процесс в ВНЧС?
6. Что является основным этиологическим фактором артроза ВНЧС?
7. Что следует отнести к врожденной патологии ВНЧС?
8. Что является предрасполагающим фактором к гипермобильности и подвывиху суставной головки?
9. В каком возрасте могут проявляться суставные нарушения и в чем они выражаются?
10. Что такое анкилоз ВНЧС?

Глава 3. ОСТЕОПАТИЧЕСКИЕ АСПЕКТЫ ПАТОЛОГИИ ВНЧС

Остеопатическая медицина (osteopathia, греч. osteo–кость + pathos–болезнь) изучает актуальные проблемы системного подхода к биомеханике человека в неврологическом, ортопедическом, стоматологическом и мануально-терапевтическом аспектах. Философия этой медицинской науки – единство и взаимосвязь структуры и функций всех органов и систем человека.

Основные направления остеопатической медицины:

- краниосакральное,
- висцеральное,
- постурологическое.

Понятия «краниосакральная система» и «краниосакральный ритм» были сформулированы W.G. Sutherland (1873-1954). Им была обнаружена подвижность костей черепа в швах у взрослых. Позднее это было подтверждено с помощью датчиков, установленных на голове. Обнаружено, что дыхание и сокращение жевательных мышц влияет на положение костей черепа (FrymannV.M., 1966).

Краниосакральная система включает:

- кости черепа,
- сфеноокципитальный синхондроз (между телом основной кости и телом затылочной кости в основании черепа),
- твердую мозговую оболочку, подвижное соединение затылочной кости с первым шейным позвонком,
- торакальные и тазовые диафрагмы,
- пояснично-крестцовый и крестцово-подвздошные сочленения, крестец.

В позвоночном канале расположена непрерывная спинальная трубка («дуральная трубка»), которая прикрепляется к затылочной кости (сверху) и к крестцу (внизу). Между этой трубкой и системой желудочков мозга циркулирует спинномозговая жидкость.

Ритмические колебания спинномозговой жидкости («краниосакральный ритм») передаются на кости черепа, которые также совершают ритмические движения. Эти движения можно ощутить при пальпации костей черепа и всего позвоночника до крестца в виде микроколебательных движений частотой 6-12 циклов в минуту.

В этой модели краниосакральной системы краеугольным камнем является то, что черепные кости сохраняют свою подвижность у взрослых. Швы между этими костями содержат сосуды, коллагеновые и нервные сплетения. Под влиянием ритмических колебаний спинномозговой жидкости швы ритмически растягиваются и сжимаются. Физиологическая подвижность в швах черепа необходима для нормального существования окружающих тканей. Дисфункция ВНЧС тесно связана с дисфункцией височной кости, т.е. с нарушением её физиологической подвижности, с компрессией швов между височной, теменной, затылочной, основной и верхнечелюстной костями.

На височной кости расположены направляющие плоскости (ямка, бугорок) для движений нижней челюсти. К височным костям прикрепляются височные, собственно жевательные (частично), латеральные крыловидные, надподъязычные, шило-подъязычные мышцы. Кроме того, фасции этих мышц имеют связь с фасциями многих других жевательных и шейных мышц.

При спазме этих мышц возникают напряжения в швах, соединяющих височную кость с другими костями черепа. Кроме того, изменяется положение ямок и бугорков, а, следовательно, положение суставных головок и движения нижней челюсти. Височные кости имеют физиологическую подвижность вперед и назад вокруг осей, проходящих через наружные слуховые проходы и сходящихся под углом кпереди по ходу верхних краев пирамид (ротационные движения). При передней ротации передние края височной чешуи сдвигаются латерально вследствие направления своих осей (наружная ротация). При задней ротации происходит обратное движение.

Одна височная кость может находиться в наружной, а другая – во внутренней ротации. Это случается, например, при искривлении позвоночника,

при односторонней компрессии затылочного сустава и скручивании в сфеноокципитальном синхондрозе. Длительное существование такой ситуации может вести к дисфункции ВНЧС, асимметрии лицевого и мозгового черепа и многим другим симптомам.

Дисфункция височных костей может произойти в результате травмы, перенапряжения шейных мышц, патологии отдаленных областей опорно-двигательного аппарата. Например, травма крестца посредством мышечно-фасциальных напряжений или непосредственно через твердую мозговую оболочку может вызвать изменение положения шейных позвонков, затылочной кости и височной кости.

Таким образом, патология опорно-удерживающего аппарата влияет на функцию зубочелюстной системы и наоборот. Дисфункция ВНЧС – синдром различных нарушений, а не самостоятельное заболевание (Бугровецкая О.Г., Юров В.В., 2003).

Остеопатические аспекты необходимо учитывать при диагностике и лечении заболеваний и дисфункций ВНЧС.

Мы наблюдали такие симптомы, как боли в околоушно-жевательной области, парестезии лица, нарушение зрения, головные боли после фиксации несъемного мостовидного протеза «по дуге» на верхней челюсти, включение в окклюзионную шину всех зубов на верхней челюсти. Эти явления связаны с нарушением подвижности нёбных отростков в шве твердого нёба и связанных с ними других костей лицевого скелета. При нарушении опорно-двигательного аппарата у подростков (сколиоз, нарушение осанки и др.) ортодонтическое лечение должно начинаться после устранения симптомов дисфункции ВНЧС, которые должны быть выявлены перед началом лечения.

А.Ф. Беляев с соавт. (2004) изучал влияние ортодонтического исправления зубочелюстно-лицевых аномалий с использованием брекет-систем на общеклинические, неврологические и биомеханические функции у 46 пациентов. Авторы обнаружили жалобы на головные боли, нарушение сна, снижение зрения, памяти, быструю утомляемость, боли в позвоночнике. Эти

симптомы появились или значительно усилились в различные сроки после постановки брекет-систем, обычно в период от 1 недели до 4 месяцев. Раньше всего возникали головные боли, изменения эмоционального состояния, затем нарушение сна, снижение памяти и др. симптомы.

По мнению авторов **причины возникновения болезненных проявлений при постановке брекет-систем:**

- нарушение краниального ритма;
- изменение биомеханики челюстей;
- возникновение краниальных дисфункций и дисфункций ВНЧС.

Авторы считают, что:

- установка брекет-систем изменяет биомеханику краниосакральной системы;
- включение мануальной терапии в комплекс ортодонтического лечения является необходимым и эффективным методом;
- мануальную коррекцию рекомендуется проводить до установки брекет-систем и периодически во время установки, что сокращает риск развития осложнений и сроки лечения в 1,5-2 раза.

Ортодонтическое лечение не ограничивается только изменением окклюзии, но приводит к изменению всей динамики челюстно-лицевого комплекса. Если эти изменения превышают адаптационные возможности ВНЧС, то они могут привести к дисфункции и артрозу этого сустава (CagaoCato, 2008).

Контрольные вопросы и задания:

1. Перечислите основные направления остеопатической медицины.
2. Что в себя включает краниосакральная система?
3. Какие симптомы характрны при заболеваниях и дисфункциях ВНЧС?
4. Что является причинами возникновения болезненных проявлений при постановке брекет-систем?

Глава 4. ПРИНЦИПЫ ДИАГНОСТИКИ

Основой диагностики дисфункций и заболеваний ВНЧС **является** функциональный анализ зубочелюстно-лицевой системы, позволяющий определить этиологию и патогенез данных клинических проявлений.

Функциональный анализ - логический комплексный метод, включающий следующие виды исследований:

- клинические,
- рентгенологические,
- лабораторные,
- функциональные (подробное изложение в учебнике «Клиническаягнатология», В.А. Хватова, 2005).

Дифференциальная диагностика дисфункций и заболеваний ВНЧС часто представляет нелегкую задачу, так как различные нозологические формы имеют сходную симптоматику.

По показаниям необходима совместная консультация с невропатологом, терапевтом, остеопатом, психотерапевтом, ревматологом.

Дисфункцию ВНЧС нужно отличать от острых и хронических артритов, артрозов, миозитов, новообразований, невралгий и невритов тройничного нерва. При наличии боли важно выявить её локализацию, характер, зоны отраженных болей.

Важную информацию даёт рентгенография (КТ, МРТ, ортопантомография), аксиография, ЭМГ исследования, диагностические пробы (проба на скрип зубов, статокинетические пробы), а при подозрении на стоматоневрологическую симптоматику пальпация точек Валле, сосудистых точек, исследование чувствительности кожи лица, а также исключение ЛОР-заболеваний, эндокринных расстройств, патологии опорно-удерживающего аппарата и других заболеваний.

Особые трудности при дифференциальной диагностике лицевых болей, связанных с нарушениями зубочелюстной системы, и лицевых болей неврогенного происхождения при оромандибулярной дистонии,

гиперкинетических синдромах, не связанных с состоянием зубочелюстной системы.

Необходимо обратить внимание на поражение мимических мышц, нарушение эстетики лица из-за непроизвольных движений этих мышц, мышц языка. Возможно нарушение открывания или закрывания рта, стискивание зубов, нарушение речи, жевания, глотания, учащённое моргание, ритмические спазмы мимических мышц, круговой мышцы глаза, подергивание и опускание век, блефароспазм.

Термин «дистония» используется для описания непроизвольных, неконтролируемых, часто стереотипно повторяющихся движений, мышечных сокращений, устойчивых патологических поз в вовлечённых областях тела.

Наиболее распространены:

- краниальная дистония,
- оромандибулярная дистония,
- цервикальная дистония,
- писчий спазм.

Краниальная дистония - блефароспазм, гиперкинез нижней половины лица, непроизвольные движения головы и шеи.

Оромандибулярная дистония - нарушение жевания, речи, открывания или закрывания рта, боковые отклонения нижней челюсти, парафункциональные движения языка, тризм, бруксизм. Нарушение закрывания рта (невозможность сомкнуть зубы, губы, нарушение речи) наблюдается при вовлечении в спазм жевательной, височной и внутренней крыловидной мышцы (т.е. поднимателей).

Нарушение открывания рта - спазм двубрюшной, наружной крыловидной, подбородочно-подъязычной и челюстно-подъязычной мышц, т.е. мышц, опускающих нижнюю челюсть. Боковые непроизвольные отклоняющие движения нижней челюсти – поражение наружных крыловидных и передних частей височных мышц. Нарушение движения языка – спазм подбородочно-

подъязычной мышцы, характеризуется непроизвольными движениями языка (высовывание, боковые движения).

Оромандибулярная дистония в 60% случаев сочетается с блефароспазмом:

- учащённое моргание,
- частые ритмические спазмы круговой мышцы глаза,
- подёргивание и опускание век.

Раньше возникает блефароспазм. Из-за спазма, гипертонуса мышц возникает болевой синдром, характерным симптомом которого является появление триггерных зон, механическое давление на которые (при пальпации, например) вызывает интенсивную локальную, а также отраженную боль в какой-либо области лица, челюстей, зубах.

При наличии симптомов дистоний лечение у врача-стоматолога неэффективно.

Из новообразований встречаются остеомы суставного отростка, метастатические опухоли ветви нижней челюсти и суставного отростка. Первичный очаг может быть в лёгком, молочной железе, прямой кишке (А.М. Соколов, 2000).

Диагностику затрудняет то, что в начале заболевания клинические проявления слабо выражены, лимфоузлы могут не выявляться, пальпация ВНЧС и челюстей безболезненная.

Для исключения новообразования необходимы рентгенограммы тела и ветви нижней челюсти, ВНЧС.

Контрольные вопросы и задания:

1. Что является основой диагностики дисфункций и заболеваний ВНЧС?
2. Назовите существующие виды дистонии и опишите характерные особенности каждого.
3. Что такое писчий спазм?
4. Какие причины затрудняют диагностику новообразований?

Глава 5. СОВРЕМЕННЫЕ МЕТОДЫ ЛЕЧЕНИЯ

Согласно современным представлениям об этиологии и патогенезе дисфункций и заболеваний ВНЧС терапия этих нарушений – междисциплинарная задача, в решении которой принимают участие как врачи-стоматологи, так и физиотерапевты, невропатологи, остеопаты, психотерапевты, оториноларингологи, ревматологи, вертебрологи и др. специалисты.

Комплексное лечение включает:

1. Устранение нарушений функциональной окклюзии (Хватова В.А.), изготовление окклюзионных шин, съёмных и несъёмных конструкций, реставрация окклюзионной поверхности (вкладки, виниры), избирательное сошлифовывание зубов, блокада триггерных точек в мышцах.
2. Все виды миорелаксации (физиотерапия, рефлексотерапия, миогимнастика, аутогенная тренировка, массаж и др)..
3. Введение лантокса (токсин ботулизма типа А) в мышцы (Орлова О.Р., Яхно Н.Н., 2001).
4. Фармакотерапия (применение обезболивающих, противовоспалительных, сосудистых и метаболических средств, миорелаксантов).
5. Психотерапия (коррекция психоэмоционального состояния, антидепрессанты).
6. Мануальная терапия (краниотерапевт).

Психологическая коррекция предусматривает снятие у пациента эмоционального напряжения, тревоги, ятрогенных состояний, парафункций. Важное значение имеет беседа, направленная на осознание пациентом своей привычки и выявление причин стресса.

Физиотерапия – эффективный консервативный метод лечения мышечно-суставной дисфункции и заболеваний ВНЧС.

Выбор метода лечения зависит от клинической картины заболевания, результатов рентгенологических, электромиографических и других методов

исследования, индивидуальной переносимости пациентом тех или иных лекарств и физических методов воздействия.

При острых артритах и болевых дисфункциях ВНЧС эффективны микроволны в области сустава и флюктуоризация жевательных мышц. Санти- или дециметровые микроволны имеют противовоспалительное действие, а импульсный ток (флюктуоризация) – обезболивающее действие. Курс лечения 10 процедур в сочетании обоих методов.

Кроме того, для лечения острых воспалительных процессов эффективна инфракрасно-лазеро-терапия (10 ежедневных процедур), магнитотерапия (10-15 процедур).

При лечении хронических артритов и артрозов для улучшения обменных процессов используют тепловые воздействия – парафин, озокерит, пеллоидотерапию, инфракрасное облучение по 20-30 мин., а также постоянный электрический ток и ультразвук, электро- и ультрафонофорез различных лекарственных веществ. При этом наиболее эффективны комбинированные воздействия, например, тепловая процедура в сочетании с электротерапией. Продолжительность курса лечения составляет 10-20 процедур.

При хронических дистрофических процессах в области ВНЧС следует проводить 2-3 курса физиотерапии в год. Однако, нужно учитывать, что длительное (многолетнее) назначение одних и тех же физических факторов приводит к адаптации и снижает эффективность лечения. Поэтому, целесообразно использовать комбинации этих факторов (Ефанов О.И., Волков А.Г., 2004). Для релаксации мышц эффективно использование электростимуляции.

Использование жевательной резинки для механической тренировки мышц нефизиологично, так как жевательная нагрузка на мышцы и пародонт постоянна и длительна, в отличие от таковой при естественной обработке пищи, когда эта нагрузка постепенно уменьшается. Жевание резинки более 15-20 минут развивает застойную гиперемию в тканях пародонта, поэтому её использование не должно превышать 10-15 минут (Логинова Н.К., 2003).

Физиотерапию нужно применять в сочетании с релаксационными аппаратами и психотерапией, общим массажем и миогимнастикой.

При наличии противопоказаний к применению физиотерапии можно назначать спиртовые компрессы на ночь, обезболивающие мази на околоушно-суставную область.

Препарат «Мобилат» в виде геля или мази для наружного применения оказывает противовоспалительное и анальгетическое действие, усиливает обмен веществ и процессы регенерации. Препарат втирается в кожу 2-3 раза в день (Семкин В.А., Рабухина Н.А., 2000).

На первом этапе **медикаментозного лечения** применяются анальгетики и, по показаниям, противоревматические средства (амидопирин, бутадион и др.). При недостаточной эффективности этих средств – транквилизаторы (например, тазепам по 0,5 таблетки за час до сна в течение 2-х недель) для миорелаксации, нормализации сна, снятия тревоги. Когда все эти средства неэффективны используют антидепрессанты – амитриптилин, феварин, серотонин (Горожанкина Е.А. с соавт., 2003).

Все медикаменты назначает общий терапевт или невропатолог, а стоматолог может информировать пациента в отношении их применения. Прием препаратов более чем 14 дней должен контролироваться анализами крови.

Боль и спазм жевательных мышц можно снять поверхностной анестезией при помощи опрыскивания участка кожи над «триггерной» уплотнённой зоной струёй хладагента (с необходимой защитой слизистых оболочек глаз, рта, носа). При этом струя направляется с расстояния 20-30 см от триггерной точки (TravellJ., SimonsD., 1989).

Внутрисуставные инъекции (например, автовегина), а также блокады двигательных ветвей тройничного нерва по П.М. Егорову могут быть применены при эффективности других методов лечения и только высококвалифицированным хирургом (Соколов А.М.).

Более широкое применение имеет внутримышечная инфильтрация болезненных участков жевательных мышц слабым раствором анестетика (лидокаин 0,25%, убистезин 1% раствор и др.). Сначала пальпаторно определяют локализацию этих участков и отмечают их проекцию на слизистой оболочке. Используют иглу диаметром 0,5 мм. Начальная боль при вколе иглы свидетельствует о попадании ее в нужный участок мышцы, о чем пациент должен быть заранее предупрежден. Боль исчезает сразу после выведения иглы. После обезболивания нужно делать массаж мышцы и миогимнастику.

Применение Лантокса (токсин ботулизма типа А) – новый метод лечения дистоний, разработан и внедрен в практику на кафедре нервных болезней Московской медицинской Академии им И.М. Сеченова.

Эти препараты вводятся инъекционно непосредственно в пораженную область мышцы. Определение местонахождения участка мышцы для инъекции определяют пальпаторно, контролируется введение иглы ультразвуком. Для поддержания терапевтического эффекта миорелаксации требуются повторные инъекции (через 4-5 месяцев). Как только уменьшается боль, возможны активные упражнения (миогимнастика) для растяжения жевательных и мимических мышц, физиотерапия.

Дополнительно к основным методам лечения применяют **массаж** жевательных мышц, лица, шеи, головы, позвоночника (самомассаж и профессиональный массаж), а при наличии триггерных болевых зон применяют сдавливание и массаж этих зон для получения реактивной гиперемии и снятия боли.

Хорошие результаты даёт применение **миогимнастики.** Цель миогимнастики - научить больного при открывании рта осуществлять синхронные вращательные и поступательные движения обеих головок, устранить передние движения нижней челюсти в начале открывания рта, боковые смещения нижней челюсти при открывании рта, усилить те жевательные мышцы, функция которых способствует устранению боковых смещений нижней челюсти.

Миогимнастика наиболее эффективна при преобладании функциональных нарушений, в начальных стадиях развития заболевания, при отсутствии артроза, ревматоидного артрита и при правильном положении суставных головок в ямках в центральной окклюзии.

Аутогенная тренировка - контролируемое саморасслабление жевательных мышц.

Самонаблюдение выявляет следующие парафункции:

- сжатие, скрип зубов;
- прикусывание щек, губ, языка;
- сдавливание языка между зубами;
- непроизвольные движения нижней челюсти вперед, назад, в сторону.

Цель самонаблюдений - перевести бессознательное в сознательное.

Эффективность миорелаксации значительно повышается при применении высококомпьютерного аутотренинга (ВКА) с биологической адаптивной обратной связью, основная цель которого - выработка условного рефлекса, тормозящего мышечный спазм (Трезубов В.Н., Булычева Е.А. с соавт. 2003).

Биологическая обратная связь - психологический метод, с помощью которого объясняют пациенту связь повышенной мышечной активности жевательных мышц с имеющимися у него симптомами (боль, бруксизм и др.), тренируют пациента в достижении миорелаксации.

При этом используется электромиография. Поверхностные электроды устанавливаются на жевательные мышцы, регистрируется ЭМГ – активность при сжатии челюстей и в покое. Пациент на экране элекромиографа видит активность своих мышц и находит положение нижней челюсти при физиологическом покое, когда имеется минимальная активность мышц. Кроме того, он отмечает высокую активность мышц при сжатии и нарастание при этом имеющихся симптомов.

В настоящее время имеются аппараты для мониторинга ЭМГ активности со звуковым сигналом, который возникает при повышенной мышечной активности. Тренировка проводится по 15-20 мин. 1-2 раза в неделю. Время лечения 4-6 недель. Недостаток метода – невозможность контроля состояния мышц во время сна.

Гипноз - психотерапевтический метод воздействия на душевное и физическое состояние, поскольку психосоматические заболевания проявляются нередко болевым синдромом мышечно-суставной дисфункцией.

Воздействуя на подсознание, гипноз изменяет активность жевательных мышц, прерывает связь соматических заболеваний с патологией органов и тканей челюстно-лицевой области. Если такая связь с помощью гипноза установлена (получен эффект применения гипноза), то назначаются соответствующие методы лечения. Проводят 2-3 сеанса гипноза, затем пациент самостоятельно 2-3 раза в неделю проводит сеансы гипноза, имея кассету с записью. Отмечен положительный эффект применения этого метода при психосоматических заболеваниях для лечения болевого синдрома мышечно-суставной дисфункции (FreesmeyerW., 1993).

Акупунктура - воздействие на нервные и гуморальные механизмы боли.

Результативность акупунктурного лечения боли при мышечно-суставных дисфункциях, деформирующем артрозе и ревматоидном артрите относительно высокая.

К сожалению, критерии оценки эффективности этого метода лечения субъективны (по ощущениям больного), а научных исследований по этому вопросу мало.

Неопровержим тот факт, что раздражение определенных точек (иглами, лазером, давлением) приводит к рефлекторному расслаблению мышц и снятию болевого синдрома.

Описано примерно 750 точек акупунктуры, которые расположены на определенных меридианах. Эти точки связаны с отдельными органами, в том

числе и с жевательными мышцами и их можно использовать при акупунктуре, акупрессуре и для самомассажа.

Акупунктуру применяют при острых и хронических болях в области головы, жевательных мышц, ВНЧС, особенно у тех пациентов, которые имеют противопоказания к медикаментозному лечению, а также при неэффективности других методов лечения.

Акупунктура может быть неэффективна или помогает на короткий срок (день, неделя, месяц). Это зависит от соматического и психического статуса пациента, опыта врача-рефлексотерапевта.

После уменьшения или снятия боли можно приступить к применению окклюзионных шин.

Остеопатическое лечение назначают до или параллельно со стоматологическим. Оно проводится с учётом обнаруженной патологии: используют мануальные приёмы коррекции мягких тканей и суставов позвоночника, таза, нижних конечностей, специальные техники на структурах черепа и ВНЧС.

Кроме того, эффективны методы мышечно-фасциального расслабления, методы устранения дисфункции височной кости и сфеноокципитального синхондроза.

Особое внимание уделяют коррекции краниальных нарушений: снятию компрессии в швах костей черепа, в ВНЧС, устранению баланса жевательных мышц.

На первом этапе устраняются дисфункции в опорно-двигательном аппарате (позвоночник, крестец, таз) методами мануальной терапии.

На втором этапе устраняют выявленные при мануальной диагностике дисфункции сфеноокципитального синхондроза и костей черепа методами краниальной мануальной терапии.

Третий этап – воздействие непосредственно на восстановление функции ВНЧС. По окончанию курса лечения проводится временное протезирование с обязательной коррекцией окклюзионной поверхности зубных протезов. В

период адаптации к временным протезам и окклюзионным шинам целесообразно проведение повторного курса мануальной терапии. После устранения симптомов дисфункции ВНЧС возможно изготовление постоянных протезов. Проведение всех мануальных краниальных техник требует от врача обязательной синхронизации с ритмом краниосакральной системы пациента.

Применяются общие **техники краниальной терапии**:

- декомпрессия мыщелков затылочной кости (если есть блоки, то затылочная кость как якорь удерживает все остальные кости черепа);

- внутренняя ротация височной кости, восстановление физиологической подвижности в швах височной кости;

- релаксация жевательных мышц.

Окклюзионные шины. В качестве лечебно-диагностического метода часто применяют окклюзионные шины. Существуют показания, противопоказания и осложнения при использовании этого метода (Хватова В.А., 2005, 2010). Выбор типа шины зависит от клинической картины заболевания.

Симптомы мышечных нарушений:

- боль в жевательных мышцах;
- быстрое утомление мышц при жевании (особенно к вечеру);
- прикусывание губ, щёк, языка;
- фестончатый язык;
- чувство давления в ухе;
- асимметрия сокращения собственно жевательных мышц при сжатии челюстей;
- болезненные триггерные участки в мышцах, боль от которых распространяется в различные отделы лица и шеи.

При мышечных нарушениях показано применение релаксационных и стабилизирующих шин.

Симптомы суставных нарушений:

- нарушение амплитуды и характера открывания рта;

- суставной шум;
- боль при пальпации сустава;
- боль в ухе.

При суставных симптомах необходимо дополнительное исследование: томография, МРТ ВНЧС, аксиография, анализ крови на ревматоидный фактор и др., причинами суставных жалоб могут быть:

- морфологические изменения суставных поверхностей (ревматоидный артрит);
- нефизиологическое положение суставной головки в ямке;
- нарушение взаимного положения элементов сустава (головки и диска) при нарушениях в зубочелюстной системе, травмах, смещении врачом нижней челюсти назад при определении центрального соотношения челюстей.

При суставных симптомах применяются репозиционные шины (протрузионные, дистракционные).

Если в клинической картине сочетаются мышечные и суставные симптомы, то можно выявить преобладание тех и других.

На какую челюсть (верхнюю или нижнюю) лучше делать шину?

Шина делается на ту челюсть, где отсутствует больше зубов, концевые дефекты, подвижные зубы, имеются протезы и/или реставрации, неудовлетворительные с точки зрения окклюзии.

Выбор шины на верхнюю или нижнюю челюсть зависит также от положения фронтальных верхних зубов, от состояния твёрдых тканей коронковой части этих зубов. Если передние верхние зубы стёрты, короткие, нёбная поверхность разрушена, то показана шина на верхнюю челюсть, так как она восстановит сагиттальный резцовый путь, резцовое и клыковое ведение. Если же передние зубы интактны, нормально расположены, то показана шина на нижнюю челюсть, учитывая её преимущество по сравнению с верхнечелюстной шиной в плане эстетики, фонетики и простоты в изготовлении. При значительном вестибулярном наклоне верхних резцов и клыков, наличии сагиттальной щели показана шина на верхнюю челюсть.

Сагиттальный резцовый путь на такой шине делается более отвесным, чем на естественных зубах. Это способствует разобщению боковых зубов и снятию нагрузки с ВНЧС. При отвесном положении верхних резцов показана шина на нижнюю челюсть.

Преимущества шины на верхней челюсти:

- можно сформировать более отвесное фронтально-клыковое ведение по сравнению с имеющимся при вестибулярном наклоне резцов и клыков;
- нет опасности дополнительной травмы пародонта (эффект шинирования при подвижных верхних зубах).

Недостатки шины на верхней челюсти:

- необходимость перекрывать полностью или частично нёбо;
- нарушение эстетики, фонетики; остеопатические аспекты (нарушение подвижности нёбных швов и связанных с верхней челюстью других костей черепа).

Преимущества шины на нижней челюсти:

- нет нарушений эстетики, фонетики;
- меньше мешает языку, так как шина расположена ниже экватора языка;
- проще формировать и контролировать фронтально-клыковое ведение.

Групповые контакты всех боковых зубов рабочей стороны на шинах и любых ортопедических конструкциях противопоказаны.

Возможны контакты клыков в сочетании с вестибулярными буграми первых премоляров.

Хирургическое лечение. Хирургическое вмешательство показано при костных анкилозах, гиперплазиях и резко выраженной деформации суставных головок.

В доступной литературе отсутствуют сведения о хирургическом восстановлении суставных головок при их лизисе и при последствиях ревматоидного артрита.

Контрольные вопросы и задания:

1. Что в себя включает комплексное лечение дисфункций и заболеваний ВНЧС?
2. В чем состоит цель и суть миогимнастики?
3. Какие парафункции выявляются путем самонаблюдения?
4. Биологическая обратная связь как психологический метод лечения. Его суть и недостатки.
5. В чем состоит поэтапность остеопатического лечения?
6. Назовите знакомые Вам общие техники краниальной терапии.
7. Перечислите симптомы мышечных нарушений.
8. Какие симпотомы суставных нарушений Вы можете назвать?
9. Какие причины суставных жалоб Вы можете назвать?
10. Какие имеются преимущества и недостатки шины на верхней челюсти?
11. Назовите преимущества шины на нижней челюсти?

ЗАКЛЮЧЕНИЕ

В заключительной части учебного материала следует остановиться на причинах диагностических и лечебных ошибок при дисфункциях и заболеваниях ВНЧС.

Можно выделить следующие **причины** диагностических и лечебных ошибок у больных с заболеваниями и дисфункциями ВНЧС:

- недостаточное клиническое обследование, поверхностный опрос и осмотр;
- постановка диагноза по показаниям одного или нескольких лабораторных, рентгенологических или каких-либо других методов исследования;
- отсутствие у врача чётких представлений о строении и функции ВНЧС в норме и патологии, ложная интерпретация результатов исследований (например МРТ, томограмм ВНЧС и др.);

- незнание основ биомеханики зубочелюстно-лицевой системы и функциональных связей этой системы с остеопатией, постурологией, стоматоневрологией и другими смежными специальностями.

«Консервативное» – ключевое слово, когда дело касается лечения ВНЧС. Большинство лечебных процедур для симптомов ВНЧС просты и могут быть осуществлены дома, без нужды в хирургическом вмешательстве.

Самые тяжелые случаи могут требовать лечения шинами, каппами или другими традиционными способами терапии ВНЧС.

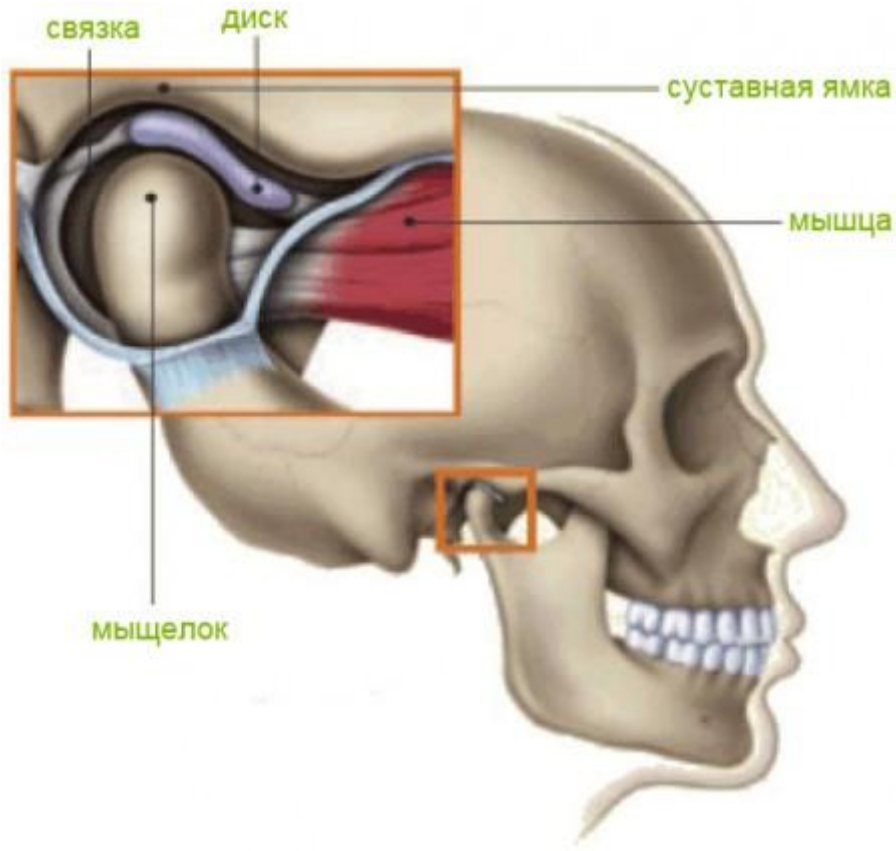

Рис. 1

Многие приемы самопомощи устраняют симптомы дисфункции, но эти меры не излечивают причину.

Хотя следующие меры самопомощи не помогают надолго, с их помощью можно получить временное облегчение.

Горячие или холодные пакеты: горячие или холодные пакеты нужно приложить к одной стороне лица и держать на протяжении 10 минут – это может уменьшить силу боли, оказывая влияние на мышцы и окружающие челюсть ткани.

Ограничение движений челюсти: важно предотвращать широкие движения челюстью, такие как пение или широкое зевание. Также не прикладывайте сильное давление рукой на вашу челюсть длительное время, например во время сна. Не давите на лицо телефонной трубкой во время разговора.

Диета: выбирайте мягкую пищу и избегайте употребление еды, требующей долгого пережевывания и широкого открывания рта. В частности, откажитесь от жевательной резинки, ирисок, сушек, сырой моркови.

Для того, чтобы правильно поставить диагноз при заболевании сустава, недостаточно выслушать жалобы пациента и осмотреть полость рта. Необходима тщательная инструментальная диагностика (рентгенограмма, телерентгенограмма, слепки, отлитые по ним модели, постановка моделей в артикулятор, МРІ-диагностика, аксиография).

Каждое исследование подтверждает или опровергает наши предположения. Только комплексное исследование, а также индивидуальный подход, позволят поставить правильный диагноз и спланировать лечение.

КЛИНИЧЕСКИЕ НАБЛЮДЕНИЯ

1. Пациента К., 22 года. Много лет проводилось лечение нижнего правого моляра: депульпация, укорочение коронковой части зуба, лечение периодонтита, реставрация коронковой части зуба.

Наш диагноз: ложный пульпит при мышечно-суставной дисфункции. Отличительный признак – при пальпации резкая болезненность шейных мышц, особенно средней части кивательной мышцы на стороне больного зуба. Сопутствующее заболевание – шейный остеохондроз, сколиоз позвоночника. Массаж триггерной зоны этой мышцы дал усиление боли в зубе. Назначена физиотерапия, консультация и лечение по поводу остеохондроза, консультация остеопата по поводу сколиоза грудного отдела позвоночника.

2. Пациентка Е., 24 года. Жалобы на боль в околоушно-жевательной области. Обращалась ко многим консультантам, поставлены диагнозы:

- невралгия тройничного нерва;
- вывих суставного диска, хронический артрит ВНЧС.

Рекомендована медикаментозная терапия, лаваж ВНЧС, мягкая двучелюстная шина. Эффекта не последовало. Были сделаны три инъекции лидокаина в полость ВНЧС, боли усилились.

Наш диагноз: пульпит зубов 26 и 27, периодонтит 38. На ортопантомограмме указанные зубы разрушены, корни 38 близко расположены к нижнечелюстному каналу (рис.2). После санации полости рта жалоб нет. Наблюдали пациентку 3 года.



Рис.2. Ортопантомограмма пациентки Е., 24 года. Пульпит зубов 26 и 27, периодонтит 38. Корни 38 близко расположены к нижнечелюстному каналу

3. Пациентка Б., 45 лет. Жалобы на двусторонние боли в околоушно-жевательной области, ограничение всех движений нижней челюсти.

Диагноз (поликлиника по месту жительства): невралгия тройничного нерва.

Наш диагноз: деформация зубных рядов, блокирующие гипербалансирующие контакты с двух сторон (рис.3-7).

После устранения нарушений функциональной окклюзии жалоб нет. (наблюдение Шестопалова С.И.).



Рис. 3 Правая боковая «окклюзия» (вид с рабочей стороны, где контакты зубов отсутствуют)



Рис. 4 Правая боковая «окклюзия» (вид с балансирующей, нерабочей стороны), гипербалансирующий контакт, препятствующий смыканию зубов «рабочей» стороны



Рис. 5 Левая боковая «окклюзия». Окклюзионные контакты на «рабочей» стороне отсутствуют



Рис. 6 Левая боковая окклюзия (вид с балансирующей стороны). Гипербалансирующий контакт на дистальном верхнем и на дистальном нижнем зубах

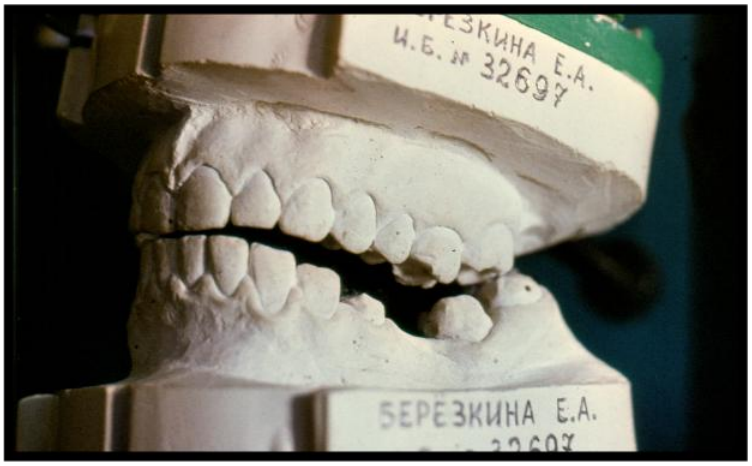

Рис. 7 Передняя окклюзия. Контакт резцов отсутствует

4. Пациентка М., 28 летобратилась с жалобами на несмыкание боковых зубов, которые появились после многомесячного использования окклюзионной шины (рис.8). Последняя была установлена в связи с болью в околоушно-жевательной области слева.

На ортопантомограмме интактные зубные ряды. Отсутствует снижение окклюзионной высоты.

Наш диагноз: деформирующий артроз ВНЧС слева (МРТ) (рис.13). Боль, очевидно, была связана с обострением артроза.

Применение шины необоснованно, шина разобщала передние зубы, поэтому и произошла деформация зубных рядов. В данном случае достаточно было проведение нескольких сеансов фонофореза с гидрокортизоном, а также магнитотерапия.



Рис. 8 Пациентка М., 28 лет, отсутствие окклюзионных контактов боковых зубов после многомесячного использования неправильно сконструированной окклюзионной шины. Привычная окклюзия



Рис. 9. Резкое необоснованное завышение окклюзионной высоты, губы не смыкаются



Рис.10. Шина в полости рта

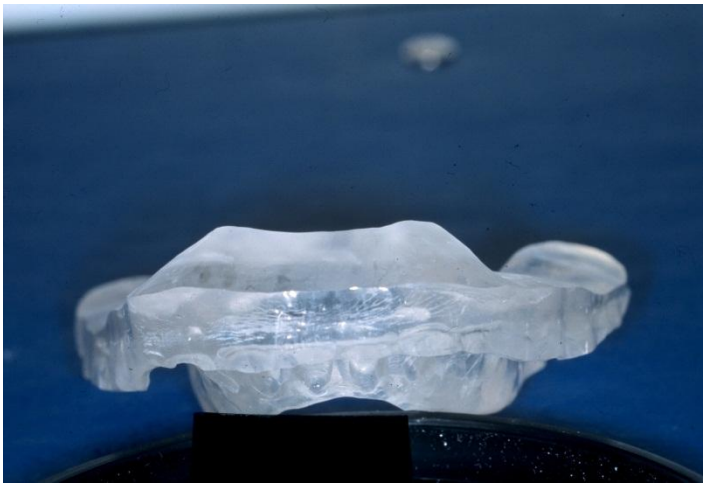

Рис.11. Шина вне рта

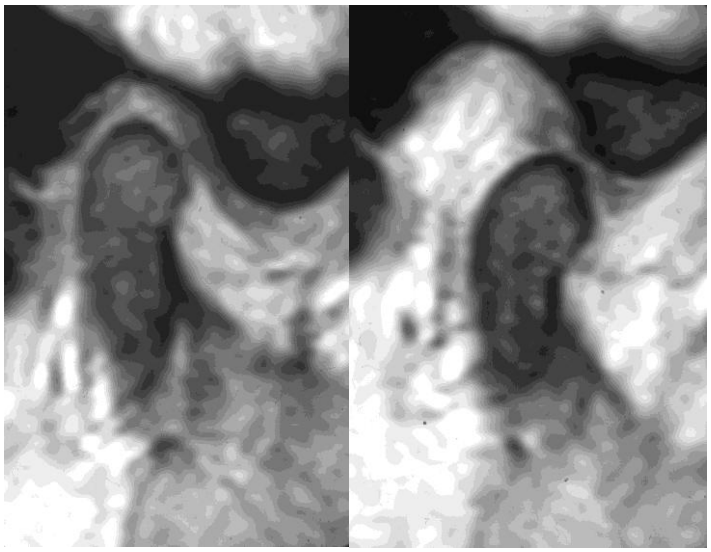

Рис.12. МРТ ВНЧС справа в привычной окклюзии и при открытом рте. Патология отсутствует

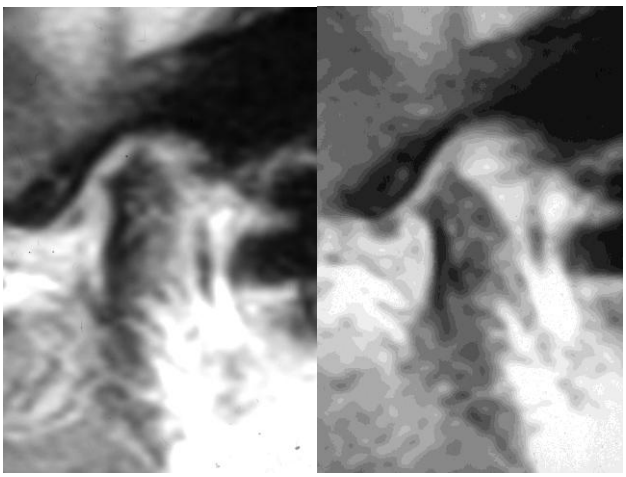

Рис. 13. МРТ ВНЧС слева в тех же положениях.

Деформирующий артроз ВНЧС слева

5. Пациентка К., 48 лет обратилась с жалобами на двустороннюю боль в околоушно-жевательной области.

В анамнезе транспортная травма крестцово-копчикового отдела позвоночника.

Медикаментозное и физиотерапевтическое лечение в поликлинике по месту жительства результата не дало.

Полость рта санирована.

Улучшение наступило только после лечения у остеопата.

Этот пример показывает единство всех звеньев опорно-удерживающего аппарата (от копчика до черепа). В данном случае «восходящая патология». «Нисходящая патология» исходит из верхних отделов этого аппарата и распространяется на нижележащие отделы позвоночника.

ГЛОССАРИЙ

Адгезия (от лат. adhaesio — прилипание) - слипание поверхностей двух разнородных твёрдых или жидких тел, обусловлена теми же причинами, что и адсорбция.

Анкилоз (греч. **ankýlosis**, от ankýlos — согнутый) - неподвижность сустава вследствие сращения суставных поверхностей; причины: острые и хронические инфекции в суставе, разрушение суставных концов патологическими процессами при ранениях и травмах.

Блефароспазм - изолированное симметричное сокращение круговых мышц глаза. Различают клонический и тонический блефароспазм.

Бруксизм - скрип зубов в ночное время.

Бруксиомания – скрип, сжатие зубов в дневное время.

Деструкция - разрушение.

Дизокклюзия - 1) разобщение смыкающихся между собой окклюзионных поверхностей зубных рядов путем введения между ними аппарата или его элементов. Применяются с целью подготовки к протезированию больных с компенсированной формой повышенной стираемое™ зубов, при исправлении деформаций и зубочелюс-тных аномалий, нормализации межальвеолярной высоты; 2) разобщение зубов-антагонистов во время эксцентрических смещений нижней челюсти.

Дисплазия - неправильное формирование, развитие.

Канцерофобия - боязнь заболевания злокачественным новообразованием (раковой болезнью), возникает чаще психогенно.

Лизис - растворение, разрушение клеток и их систем, в том числе микроорганизмов, под влиянием различных агентов, например, ферментов, бактериолизинов, ба

Нозологическая форма - определенная болезнь, которую выделяют как самостоятельную болезненную форму на основе установленной причины, особенностей развития, типичных внешних проявлений и характерного поражения органов и тканей.

Окклюзия - это нарушение проходимости кровеносных сосудов в результате их полной закупорки тромбом и по своей сути, одно из названий тромбоза.

Остеофит - патологический нарост на поверхности костной ткани, правило, это краевое разрастание кости, подвергающейся деформирующим нагрузкам.

Парестези́я - один из видов расстройства чувствительности, характеризующийся ощущениями онемения, чувства покалывания, ползания мурашек.

Пролапс - выпадение.

Томограмма - получение послойного изображения внутренней структуры объекта.

Тризм - сведение челюстей в результате тонического спазма жевательной мускулатуры. Наблюдается при различных патологических процессах, при которых происходит непосредственное или рефлекторное раздражение третьей ветви тройничного нерва, корково-ядерных путей, участвующих в иннервации жвательных мышц.

Фасция (лат. fascia — повязка, полоса) — соединительнотканная оболочка, покрывающая органы, сосуды, нервы и образующая футляры для мышц у позвоночных животных и человека; выполняет опорную и трофическую функции.

Экзостозы (от греч. **exostosis** - нарост на кости) - костные выросты на поверхности костей, состоящие из губчатой и компактной костной ткани.

Ятроге́ния - изменения здоровья пациента к худшему, вызванные неосторожным действием или словом врача.

СПИСОК ЛИТЕРАТУРЫ

Основная

1. Беленький Ю.С. Пособие по прикладной анатомии опорно-двигательной системы для остеопатов. Москва, издательский дом «Написанное остаётся) – 2006, - 267 с.
2. Бугровецкая О.Г., Юров В.В., Василенко А.М., Стецюра О.А. Диагностическое, реабилитационное и прогностическое значение мануальной терапии в комплексном лечении дисфункции височно-нижнечелюстного сустава. Ортодонтия 1(33), 2006, с.30-34.
3. Бугровецкая О.Г., Юров В.В., Василенко А.М., Мохов Д.Е., Стецюра О.А. Функциональная анатомия и биомеханика височно-нижнечелюстного сустава. Патобиомеханические изменения при дисфункции и их лечение методами мануальной терапии (Учебное пособие). Медпрактика – М., - Москва – 2006, - 91 с.
4. Хватова В.А., Бутенко Л.С., Полунова В.М., Колесова О.В. Повышение эффективности стоматологической терапии остеопатическими методами.//Маэстро стоматологии. – М. – 2007. - №1(25), - с.66-71.
5. Хватова В.А., Чикунов С.О. Окклюзионные шины (современное состояние проблемы). М., Медкнига, 2010.

Дополнительная

6. Беляев А.Ф., Карпенко Н.А., Никитин И.В. с соавт. Опыт коррекции биомеханических нарушений у пациентов с брекет-системами. В сборнике «Клиническая постурология, поза и прикус». Санкт-Петербург, 2004, с.78-81.
7. Бугровецкая О.Г., Юров В.В. Мануальная диагностика и мануальная терапия при дисфункции височно-нижнечелюстного сустава. //Рефлексотерапия. – 2003. - №3 – с.13-15.

8. Горожанкина Е.А., Марков Б.П., Мамедов Ф.М. Некоторые аспекты коррекции психологического статуса пациентов с болевым синдромом височно-нижнечелюстного сустава.//Новое в стоматологии. – 2003. -№1 – с.30-33.
9. Дюпа П.-Ю., Дюпа Г. Прикус, подвижность глазного яблока и равновесие. В сб. Клиническая постурология, поза и прикус. СПб, - 2004. – с.18-26.
10. Кравченко Т.И., Кузнецова М.И. Краниальная остеопатия. Практическое руководство для врачей. СПб., - 2004, - 112 с.
11. Орлова О.Р., Яхно Н.Н. Применение Ботокса (токсина ботулизма А) в клинической практике. – М: «Каталог». – 2001. – 205с.
12. Сёмкин В.А., Рабухина Н.А. Дисфункция височно-нижнечелюстных суставов. – М. – 2000. – 53с.
13. Соколов А.М. О патологии височно-нижнечелюстного сустава. – М., - 2000. – 320с.
14. Сысолятин П.Г., Ильин А.А., Дергилев А.П. Классификация заболеваний и повреждений височно-нижнечелюстного сустава.//М. – Медицинская книга. Н.Новгород. Из-во НГМА. – 2001. – 77с.
15.Трезубов В.Н. Булычева Е.А., Быстрова В.В., Горбачёв В.В. Роль биологической адаптивной связи в комплексном патогенетическом лечении заболеваний височно-нижнечелюстного сустава и жевательных мышц. Институт стоматологии. – Санкт-Петербург. – 2003. №3 – с.33-35.
16. Хватова В.А. Гнатологические принципы в диагностике и лечении патологии зубочелюстно-лицевой системы. //Новое в стоматологии. – Санкт-Петербург, спец.выпуск. – 2001, - №1, - 96с.
17. Хватова В.А. Избирательноесошлифовывание зубов.//Маэстро стоматологии. – М. – 2002, - №3(8), - с.9-32.
1/8. Хватова В.А. Клиническая гнатология. М.: Медицина, - 2005. -295с.
19. Хватова В.А. Функциональная диагностика и лечение в стоматологии. – М. – 2007. – «Медицинская книга», из-во «Стоматология», - 293с.

20. Цимбалистов А.В., Лопушанская Т.А., Худоногова Е.А., Войтяцкая И.В., Червоток Е.А. Динамика стабилометрических характеристик на этапах ортодонтического лечения дистальной окклюзии у больных с нарушениями опорно-двигательного аппарата.//Ортодонтия. – 2005. - №3 – с.21-24.
21. Цимбалистов А.В., Лопушанская Т.А., Червоток А.Е. с соавт. Комплексный подход к лечению больных с дисфункцией височно-челюстных суставов. В сб. Клиническая постурология, поза и прикус. – СПб, - 2004, - с.26-29
22. Черкес-Заде Д.Д. Остеопатическая диагностика и лечение заболеваний позвоночника. 3-е изд., М.:2003. – 120с.
23. Чеченин А.Г. Нейрогенные функциональные биомеханические нарушения двигательной системы при остеохондрозе позвоночника.//Автореф.канд.дисс. – Москва, - 2000, - 48с.
24. CagaoCato. Динамическая функциональная анатомия лицевого черепа и артикуляция зубов. // В кн. Р.Славичека. Жевательный орган. Функции и дисфункции. Изд. Дом «Азбука» Москва, 2008, с.486-517.
25. GageyP.M. Фундаментальные аспекты в постурологии. В сб. Клиническая постурология, поза и прикус. СПб., - 2004. – с.9-15.

ХВАТОВА Валентина Александровна

АБАКАРОВ Садулла Ибрагимович

БАСОВ Алексей Викторович

АБАКАРОВА Дина Садуллаевна

АДЖИЕВ Камиль Султанмурадович

Дисфункции и заболевания височно-нижнечелюстного сустава

Учебное пособие

Редактор ……

Подписано в печать … Формат 60×90 1/16

Печать … Бумага …

Усл. печ. л…

Тираж … экз.

Заказ № …

Российская медицинская академия последипломного образовании

ГБОУ ДПО РМАПО Минздрава России

Ул. Баррикадная, д. 2/1, стр. 1, Москва, 123995

Электронный адрес www.rmapo.ru

E-mail: rmapo@rmapo.ru